



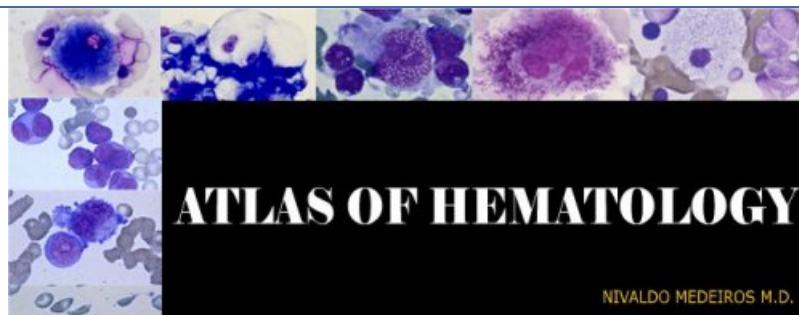
Atlas of hematology

publié le 03/02/2013 - mis à jour le 30/12/2022

cellules médullaires, cellules sanguines normales et pathologiques

Descriptif :

Atlas d'hématologie : maturation de cellules médullaires, cellules sanguines, anomalies des érythrocytes, anémies, leucémies, infection sanguine par des parasites et des champignons microscopiques (Candida). Photos d'excellente qualité.



Atlas of hematology, États Unis

- **Ressources** : Atlas d'hématologie : maturation de cellules médullaires, cellules sanguines, anomalies des érythrocytes, anémies, leucémies, infection sanguine par des parasites et des champignons microscopiques (Candida). Photos d'excellente qualité.
- **Langue** : Anglais
- **Pays - structure** : États Unis - Nivaldo Medeiros, University of São Paulo School of Medicine
- **Mise à jour** : site mis à jour en 2008
- **Lien** : [Atlas of hematology](#) ↗
- **remarques** : La reproduction ou l'utilisation des photos est interdite sans l'autorisation de l'auteur.

Sites du même auteur :

- ▶ [Cellular Similarity in Hematology](#) ↗
- ▶ [Morphologic Similarities](#) ↗
- ▶ [Visceral Leishmaniasis](#) ↗